



ISSN: 2230-9926


Available online at <http://www.journalijdr.com>

# IJDR

*International Journal of Development Research*

Vol. 10, Issue, 10, pp. 41291-41295, October, 2020

<https://doi.org/10.37118/ijdr.20168.10.2020>



RESEARCH ARTICLE

OPEN ACCESS

## UTILIZAÇÃO DE LED EM FERIDAS SUTURADAS

**Bianca de Oliveira Santos<sup>1</sup>; Bruna Furtado Sena de Queiroz<sup>2</sup>; Marta Rayane Viana Justino<sup>3</sup>; Deborah Bezerra Lopes da Silva<sup>1</sup>; Dinalea da Silva Cruz<sup>1</sup>; Jallyne Viana Batista<sup>1</sup>; Antônio Luiz Martins Maia Filho<sup>4</sup>; Danniell Cabral Leao Ferreira<sup>5</sup>; Karolinny dos Santos Silva<sup>6</sup> and Naldiana Cerqueira Silva<sup>7</sup>**

<sup>1</sup>Graduação em Enfermagem; <sup>2</sup>Especialista em Saúde Pública, Especialista em Docência do Ensino Superior Centro Universitário Unifacid Wyden; <sup>3</sup>Acadêmica de enfermagem Unifacid; <sup>4</sup>Doutor em Engenharia Biomédica; <sup>5</sup>Mestrando em Biotecnologia; <sup>6</sup>Acadêmica de Enfermagem Uespi; <sup>7</sup>Doutoranda do Programa de Doutorado em Engenharia Biomédica da Universidade Brasil

### ARTICLE INFO

#### Article History:

Received 14<sup>th</sup> July, 2020  
Received in revised form  
19<sup>th</sup> August, 2020  
Accepted 02<sup>nd</sup> September, 2020  
Published online 30<sup>th</sup> October, 2020

#### Key Words:

Cicatrização. Feridas. Ratos Wistar.  
Fotobiomodulação. LED.

#### \*Corresponding author:

**Bianca de Oliveira Santos,**

### ABSTRACT

O objetivo deste estudo foi avaliar o processo de cicatrização do uso do LED em feridas suturadas. Trata-se de um estudo experimental e controlado de abordagem quantitativa, através da utilização de 42 ratos Wistar. Para a execução foi produzida nos animais 1 ferida no dorso, de forma longitudinal medindo 3 cm na região cervical. Os animais foram divididos aleatoriamente em 2 grupos contendo 21 animais cada: grupo 1 a ferida foi tratada com soro fisiológico 0.9% e grupo 2 aplicou-se LED e soro fisiológico a 0.9%. O LED utilizado foi LED Tendlite® medicinal, que opera comprimento de onda vermelho 660 nm, potência de 1500 mW. Os animais foram subdivididos e eutanasiados em 3 diferentes períodos: 7, 14 e 21 dias pós-operatório. Nas feridas longitudinais foi testado a resistência da cicatriz, onde a análise estatística mostrou que ambos os tipos de tratamento apresentaram valores de p estatisticamente significativos (p=0,00) e verificou-se que as médias do grupo LED se mostraram melhores no ensaio FMT do que o grupo controle. Comprovando que o LED atua diretamente na resistência da ferida, bem como no melhor processo de reparo tecidual.

Copyright © 2020, Bianca de Oliveira Santos et al. This is an open access article distributed under the Creative Commons Attribution License, which permits unrestricted use, distribution, and reproduction in any medium, provided the original work is properly cited.

Citation: Bianca de Oliveira Santos; Bruna Furtado Sena de Queiroz; Marta Rayane Viana Justino; Deborah Bezerra Lopes da Silva, Dinalea da Silva Cruz et al., 2020. "Utilização de led em feridas suturadas", *International Journal of Development Research*, 10, (10), 41291-41295.

## INTRODUCTION

A pele por ser o maior órgão do corpo humano, está suscetível a qualquer momento a perder sua integridade, podendo evoluir com uma lesão e dependendo da sua etiologia, seja ela fatores: químicos, físicos ou orgânicos, o processo de cicatrização da mesma pode vir a ser difícil e até mesmo demorado (MORAIS; OLIVEIRA; SOARES, 2008). O processo de cicatrização é complexo e demanda uma grande diversidade de fenômenos fisiológicos que atuam diretamente na reconstrução e reparo desse tecido lesionado, dentre esses fenômenos podemos citar a fase inflamatória, proliferativa e de remodelação, cada uma dessas fases tem o papel crucial para o reparo tecidual (SILVA *et al.*, 2019). No processo de reparo tecidual em que as feridas encontram-se suturadas, as bordas já estão justapostas, o processo de cicatrização acontece de dentro para fora, sendo chamada de cicatrização por primeira

intenção, acontece vários fenômenos que contribuem para esse evento, caso não ocorra de maneira esperada terá que se fazer uso de terapias adjuvantes ao processo de cicatrização (ANDRADE, 2010). Dentre essas terapias, temos utilização de Diodo Emissor de Luz (LED), definido como emissor de luzes policromadas, que de acordo com pesquisas vem se mostrando eficaz na rapidez do processo de cicatrização e reparo tecidual, embora seja pouco pesquisado, há relatos de sua efetividade baseado em estudos e pesquisas (WHELAN *et al.*, 2001). A utilização de LED é um método barato para o tratamento de lesões, com resultados rápidos e eficazes. Por essa razão, essa terapia pode abranger a locais desfavorecidos economicamente, tendendo a precariedade de acesso a saúde, bem como o tratamento de lesões, pois é um método de fácil alcance e pode englobar uma grande parte da população que venha a se beneficiar com o uso do mesmo (DOURADO *et al.*, 2011). A utilização da luz como fonte terapêutica traz

efeitos positivos no que diz respeito a regeneração do tecido, como: fotoquímicos, fotofísicos e fotobiológicos, efeitos estes que mostrarão resultados em um espaço de tempo curto ou longo, dependendo de cada caso. Este método vem a ser terapêutico por atuar diretamente na fase de remodelação da lesão, atuando diretamente na troca metabólica entre os tecidos, bem como divisão celular (SAMPAIO *et al.*, 2013). O uso de LED ou fotoestimulação, pode acelerar o processo de cicatrização em feridas suturadas, onde esse processo de cicatrização atuará a partir a atuação da luz utilizada sobre a célula que por sua vez impulsionará uma ação antimicrobiana e antiinflamatória. (Meyer *et al.*, 2010). A busca por inovações tecnológicas para o tratamento de feridas que minimizem os custos ou até mesmo o tempo de cicatrização é crescente. Frente a esta afirmação, analisar os efeitos e os resultados obtidos com o uso do LED em feridas suturadas pode vir a ter grande contribuição para o meio científico, afim de instigar novas pesquisas no meio. O objetivo geral desse estudo foi: Avaliar o efeito do uso do LED na cicatrização de feridade suturadas em ratos Wistar (*Rattusnorvegicusalbinus*). Os objetivos específicos foram: Observar os efeitos do LED causados nas feridas suturadas e analisar a resistência de feridas suturadas. Este estudo poderá contribuir para o avanço nas pesquisas sobre terapias adjuvantes, como o uso do LED na cicatrização de feridas suturadas em ratos Wistar (*Rattusnorvegicusalbinus*), observando os efeitos do LED causados nas feridas suturadas, bem como a análise da resistência de feridas suturadas, com o intuito de trazer evidências científicas sobre o tema abordado.

## METODOLOGIA

Este estudo foi realizado com precauções necessárias para reduzir a dor e o sofrimento dos animais, de acordo com a Lei número 11.794 de 08 de outubro de 2008 (Lei Auroca) e com a resolução 714, de 20 de junho de 2002 do Conselho Federal de Medicina Veterinária (CFMV), após a aprovação do Comitê de Ética do Uso de Animais (CEUA/UESPI) N° 0312/2019; com a carta de autorização assinado pelo Subcoordenador da instituição referente a pesquisa em 20 de março de 2019. Todos os procedimentos cirúrgicos foram executados sob anestesia, com cloridrato de ketamina e clorpromazina. A eutanásia foi realizada com sobredose de anestésicos, sem causar sofrimento aos animais, através da depressão do sistema nervoso central, por via intramuscular. Trata-se de um estudo experimental e controlado de abordagem quantitativa, devido a análise de dados através de estatísticas. Tal método se baseia em quantificar dados coletados bem como no tratamento que se é aplicado no estudo, utilizando análises estatísticas, de maneira que o estudo tenha mais significância e quando abrange um experimento é empregada como um estudo experimental. Estudos com este modelo possuem o intuito de abranger de forma mais correta possível os seus resultados trazendo grandes contribuições científicas (DALFOVO; LANA, SILVEIRA, 2008). Utilizou-se 42 ratos Wistar (*Rattusnorvegicusalbinus*), machos adultos (acima de 60 dias de vida), com média de 250 g de massa corporal, selecionados aleatoriamente do biotério do Centro de Ciências da Saúde da Universidade Estadual do Piauí. Os animais, foram nascidos e criados no local, não necessitando de período de aclimação. Durante a fase experimental, todos os animais receberam ração padronizada para roedores e água ad libitum. Os mesmos foram mantidos em caixas de polipropileno, autolaváveis e em ambiente ventilado. A temperatura estava

mantida em 25°C e a umidade controlada. O ciclo claro-escuro de 12h foi obedecido. A coleta de dados aconteceu em agosto de 2019, juntamente com os procedimentos cirúrgicos que foram realizadas no Laboratório de cirurgia experimental e mutagenicidade da Universidade Estadual do Piauí. Os procedimentos cirúrgicos foram realizados no Laboratório de cirurgia experimental e mutagenicidade da Universidade Estadual do Piauí. Os ratos, após a pesagem, foram anestesiados com injeção intramuscular (IM) de cloridrato de ketamina, na dose de 60-80 mg/kg, e cloridrato de clorpromazina, na dose de 1,6-2,0 mg/kg, conforme normas e diretrizes éticas para pesquisa com animais da Resolução 879 de 15 de fevereiro de 2008, do Conselho Federal de Medicina Veterinária (CFMV, 2008). Após a tricotomia da região dorsal, os ratos foram posicionados em decúbito ventral, e foi realizada antisepsia com álcool a 70%. Demarcou-se, na região cervical do animal, uma lesão linear de 3 cm até a fáscia, utilizando uma lâmina de bisturi n° 24, com a finalidade de avaliar a qualidade da reparação através do teste de resistência da cicatrização. Nesse procedimento foi observado a cicatrização de primeira intenção, pois as bordas foram aproximadas com 3 pontos de sutura. Nos primeiros dois dias de pós-operatório, foi administrado por via oral, como medicação analgésica, paracetamol 200 mg/mL, na dose de 1 mL/20 mL de água de 8 em 8h por dois dias. Os animais foram monitorados diariamente pela pesquisadora. A higienização das caixas, manutenção da alimentação e troca da água, foram realizadas regularmente por profissional habilitado. Os animais foram divididos aleatoriamente em 2 grupos contendo 21 animais cada.

**Grupo 1:** controle lesão: Foram induzidas as feridas no dorso dos animais e tratadas com soro fisiológico 0.9%.

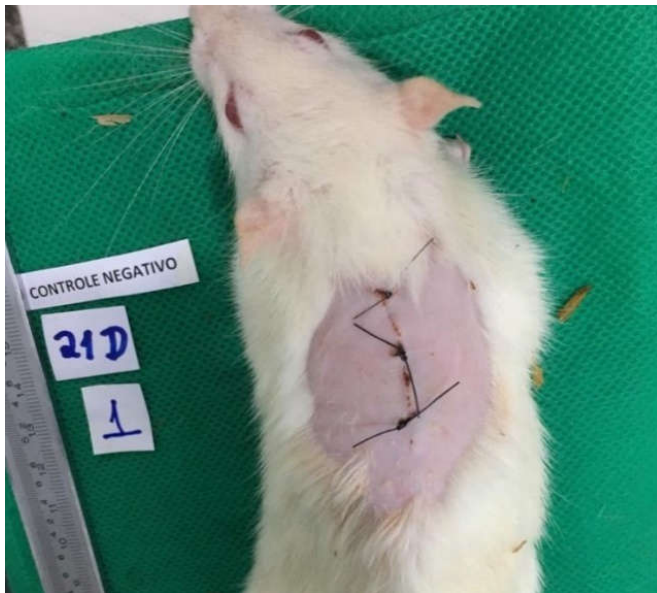**Grupo 2:** LED: Foram induzidas as feridas no dorso dos animais e aplicado LED, em seguida aplicado soro fisiológico 0.9%.

Posteriormente, os animais foram subdivididos em três períodos experimentais: 7, 14 e 21 dias. Foi utilizado o LED Tendlite® medicinal, modelo 204 que opera com a tensão de 4,5 Vdc na entrada de 1,0 watt; 2600 mW de entrada - 1500 mW de saída e comprimento de onda 660 nm. O protocolo de tratamento com laser iniciou-se imediatamente após o procedimento cirúrgico para indução das feridas e aconteceu 3 vezes por semana. Após a irradiação foi aplicado soro fisiológico (SF) 0,9% nas feridas, assim como no grupo controle. Os animais dos grupos experimentais foram anestesiados, conforme protocolo descrito anteriormente e submetidos a eutanásia com sobredose de tiopental sódico na dose de 100 mg/kg, por via intraperitoneal, depois de decorridos 7°, 14° e 21° dias de pós-operatório, conforme o grupo a que pertenciam. A avaliação da força de tração das feridas lineares seguiu o procedimento descrito por Trubian, (2007). As amostras de pele incluíram toda a extensão das feridas lineares, com margem de no mínimo 1 cm de pele íntegra, além da cicatriz e em profundidade, até a fáscia muscular. As amostras foram retiradas e irrigadas com solução fisiológica a 0,9% e logo em seguida foram analisadas para obtermos a força de tração. Os resultados foram anotados em tabela elaborada para esse fim, com o intuito de realizar os testes estatísticos. Para o teste de resistência foi utilizada uma máquina universal de ensaio mecânico com garras de pressão ajustável manualmente e sistema eletrônico de aquisição de dados (dinamômetro). As extremidades do fragmento de pele, o que conterà a sutura em sua porção média, foram fixadas às

presilhas, com ajuste manual. A tração ocorreu com velocidade constante, usando-se carga de 10 kg, com sensibilidade de 50 g, até a ruptura total do corpo de prova. A força de tração foi constantemente mensurada por meio de um computador anexo ao sistema de presilhas, considerando-se como variável a força máxima de tração (FMT) em kgf. O tamanho de amostra para este estudo foi estabelecido partindo-se do nível de significância ( $\alpha$ ) de 5% e poder estatístico de 90%, para detectar uma diferença de médias padronizadas maior ou igual a 1,5 unidades de desvio-padrão entre grupos ( $E/S \geq 1,5$ ). Assim, o tamanho de amostra foi calculado. O nível de significância adotado no estudo foi de  $\alpha=0,05$ . Os dados foram processados e analisados com o programa Statistical Package for the Social Sciences (SPSS), versão 23.0. Testes estatísticos apropriados foram realizados para garantir legitimidade aos dados coletados. Foi realizado teste Shapiro-Wilk para analisar a normalidade da amostra, seguido do teste de Levene para homogeneidade da amostra. Em seguida, foi realizado ANOVA de uma via com pós-teste de Tukey. Foram considerados significativos os valores de  $p \leq 0,05$ .

## RESULTADOS E DISCUSSÃO

Analisando os grupos do experimento com base na sua divisão, LED e controle, pode-se observar que o processo de cicatrização por primeira intenção no grupo controle ocorreu de forma fisiológica, as bordas que foram unidas por sutura, permaneceram unidas e sem apresentar sinais flogísticos, porém quando comparado ao grupo LED, notou-se que as feridas tiveram uma cicatrização mais acelerada em todas as subdivisões, mostrando um resultado mais visível no grupo de 21 dias.

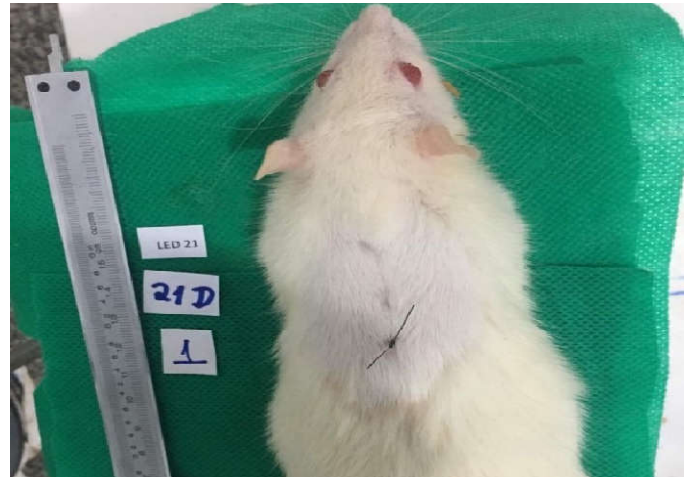

Fonte: Santos (2020).

**Figura 1. Fotografia da ferida do rato Wistar do grupo controle de 21 dias após a cirurgia**

Na Figura 1 pode-se notar que a ferida com 21 dias após a sutura apresenta-se cicatrizada, com bordas aderidas e com presença de crosta, não apresentando sinais flogísticos. Com relação a Figura 2, pode-se observar que o processo de reparo tecidual foi mais notório quanto ao da Figura 1, pois a mesma apresenta-se completamente cicatrizada, sem presença de crosta, já a região perilesional nota-se que houve crescimento de pelos, diferentemente da Figura 1. No presente estudo

experimental, após o corte cirúrgico e o procedimento de sutura, o grupo controle apresentou um processo de cicatrização fisiológico e sem alterações, assim como no grupo LED, porém o que diferenciou ambos foi a qualidade do processo de reparo, observado macroscopicamente. Notou-se que a ferida suturada do grupo LED tinha o reparo tecidual mais acelerado, comparado ao grupo controle, mostrando a lesão com aspectos de regressão e sem sinais flogísticos.



Fonte: Santos (2020).

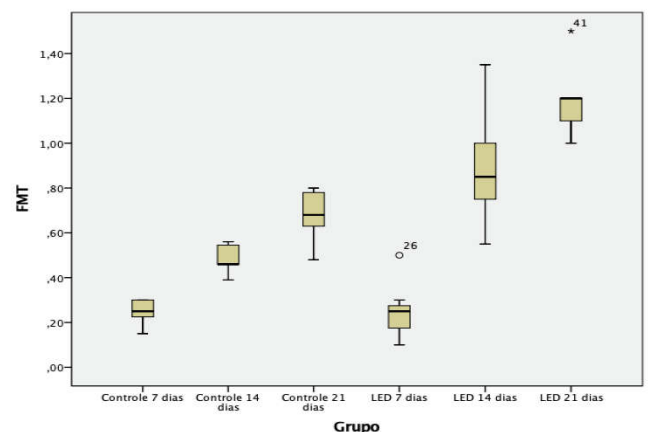
**Figura 2. Fotografia da ferida do rato Wistar do grupo LED de 21 dias após a cirurgia**

**Tabela 1. Média e desvio-padrão da força de tração das feridas de ratos Wistar entre os grupos controle (C) e LED (L) no 7°, 14° e 21° dias de pós-operatório, Teresina - PI, 2020**

Grupos	Dias			Análise do Tempo
	7	14	21	
Controle	0,25 ( $\pm 0,58$ )	0,49 ( $\pm 0,61$ )	0,68 ( $\pm 0,12$ )	p=0,000
LED	0,25 ( $\pm 0,13$ )	0,89 ( $\pm 0,26$ )	1,18 ( $\pm 0,16$ )	
Análise Intergupo	0,000	0,000	0,000	

Fonte: Santos, 2020.

Na tabela 1 estão descritos a média e o desvio padrão nos grupos controle e LED durante os três tempos de avaliação. Ambos os tipos de tratamento apresentaram valores de p estatisticamente significativos ( $p=0,00$ ).



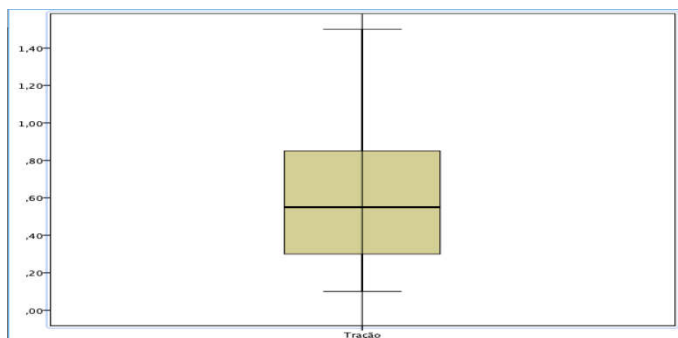
Fonte: Santos, 2020.

**Gráfico 1. Gráfico Boxplot grupos controle (C) e LED (L) no 7°, 14° e 21° dias de pós-operatório, Teresina-PI, 2020**

No gráfico 1, observa-se o comportamento das médias ao longo do tempo. Foi possível verificar que as médias do grupo



LED se mostraram melhores no ensaio FMT do que o grupo controle, apresentando valores mais homogêneos. A Força Máxima de Tração (FMT) foi maior nos grupos de 21 dias e quando comparados entre os grupos observou-se que de maneira geral os resultados do grupo LED eram superiores em todos os períodos experimentais.



Fonte: Santos, 2020.

**Gráfico 2. Gráfico Boxplot grupos Controle e LED, Teresina - PI, 2020**

O gráfico 2 apresenta a média geral do ensaio de FMT em todos os grupos do experimento. Percebe-se uma simetria entre as médias, o que mostra conformidade entre os resultados dos grupos experimentais dos grupos controle e LED. O processo de cicatrização de uma lesão são fases interativas que envolvem mediadores solúveis, neste processo são considerados fases distintas a regeneração e a cicatrização, porém ambos ocorrem em conjunto e o seu tempo varia de acordo com o tratamento bem como histórico clínico e tipo de lesão do paciente (NASCIMENTO, 2001). Uma falha no processo de reparo tecidual ocasionando uma infecção em uma lesão suturada, é uma complicação importante, pois está relacionada diretamente com o tempo de cicatrização levando a outros possíveis problemas, como maior tempo de internação hospitalar, pode estar atrelada a complicações pós-operatórias e dependendo da abordagem trará sérias complicações e irá demandar mais trabalho à equipe que esteja prestando cuidados ao paciente (CORSINI et al., 2014).

No que se diz a respeito ao tratamento de lesões, as terapias adjuvantes tendem a acelerar este processo, dentre elas a fotobiomodulação. Para Andrade, Clark e Ferreira (2014) a fototerapia é uma aliada ao processo de cicatrização, devido aos seus efeitos terapêuticos promovidos. Por ser um método indolor e de fácil aplicação, vem sendo cada vez mais utilizado, trazendo resultados satisfatórios. Quando é feita a aplicação do LED no sítio da lesão, há um aumento da circulação, fazendo com que vários efeitos fisiológicos aconteçam, dentre eles a vasodilatação, angiogênese, como também processos metabólicos que melhoram a oxigenação das células. Tais efeitos geram a diminuição no processo de reparo da lesão, assim como a redução de custos maiores (RODRIGUES, 2019). Quanto à avaliação da força de tração, onde realizou-se a tensão no centro da ferida, levou ao rompimento da mesma na linha de descontinuidade, a partir desse rompimento foi gerado um valor determinado como Força Máxima de Tração (FMT), valor este que o grupo controle se mostrou em desvantagem, a pesar de ter ocorrido toda a cicatrização da ferida e não apresentar danos aparentes. No teste, o grupo LED obteve melhores resultados em todos os períodos, em destaque à lesão de 21 dias, pois a mesma apresentou melhor resistência comparada aos demais grupos. Considerando o estudo realizado pode-se notar quanto a

análise dos valores expostos, média e desvio padrão, que o grupo LED apresenta melhores resultados avaliando a força de tração do que comparados ao do grupo controle, mesmo ainda que a média dos dois grupos sejam iguais, como demonstrado na tabela 1, aonde o grupo controle com 7 dias após a sutura apresenta um valor referente a  $0,25 (\pm 0,58)$ , já o grupo LED com 7 dias após a sutura, apresenta um valor de  $0,25 (\pm 0,13)$ . Pode-se observar que, ao longo dos dias, a análise de tração da lesão referentes ao grupo LED, está evidentemente elevado, considerando os valores do grupo controle com 21 dias após a sutura de  $0,68 (\pm 0,12)$  e grupo LED com 21 dias após a sutura de  $1,18 (\pm 0,16)$ . O Gráfico 1 traz a homogeneidade das médias do grupo LED e comprova melhorar a resistência quanto ao seu uso no processo de feridas suturadas, e quando avaliadas no 21º dia. Portanto, pode-se dizer que o uso do LED na ferida suturada foi eficiente no processo de cicatrização por primeira intensão, bem como no processo de resistência do tecido, visto pela análise da FMT.

## Conclusão

O resultado desta pesquisa o uso de LED em feridas suturadas mostra a importância do uso de terapias adjuvantes no processo de reparo tecidual. Enfatiza que ao utilizar o LED, ocorre um processo rápido de cicatrização, visto que o mesmo estimula a angiogênese. Foi possível comprovar que o mesmo atua diretamente na resistência da ferida e que o seu uso com o passar dos dias só contribui para esta evolução. O uso do LED em feridas, já é um tratamento que vem sendo utilizado em lesões, mostrando resultados positivos e rápidos. Uma técnica com um custo acessível, eficácia e se usado de forma correta, pode auxiliar no tratamento de várias lesões cirúrgicas, reduzindo o tempo de cicatrização do local da sutura e diminuindo a possibilidade de deiscência. Diante o exposto, pode se comprovar que o mesmo é um método adjuvante no processo de reparo tecidual, atuando de forma rápida, melhorando a cicatrização e a resistência de feridas suturadas.

## REFERÊNCIAS

- ANDRADE, A. G.; LIMA, C. F.; ALBUQUERQUE A. K. B. Efeitos do laser terapêutico no processo de cicatrização das queimaduras: uma revisão bibliográfica. *Revista Brasileira de Queimaduras*, v. 9, n. 1, p. 21-30, 2010. Disponível em: <http://www.rbqueimaduras.com.br/details/29/pt-BR/efeitos-do-laser-terapeutico-no-processo-de-cicatrizacao-das-queimaduras--uma-revisao-bibliografica>. Acesso em: 10 Mar. 2020.
- ANDRADE, F. S. S. D.; CLARK, R. M. O.; FERREIRA, M. L. Efeitos da laserterapia de baixa potência na cicatrização de feridas cutâneas. *Rev. Col. Bras. Cir.*, Rio de Janeiro, vol.41, n.2, p.129-133, Abr 2014. Disponível em: [http://www.scielo.br/scielo.php?script=sci\\_arttext&pid=S0100-69912014000200129&lng=en&nrm=iso](http://www.scielo.br/scielo.php?script=sci_arttext&pid=S0100-69912014000200129&lng=en&nrm=iso). Acesso em 14 Jun 2020
- CFMV. Resolução no 879, de 15 de fevereiro de 2008. Dispõe sobre o uso de animais no ensino e na pesquisa e regulamenta as Comissões de Ética no Uso de Animais (CEUAs) no âmbito da Medicina Veterinária e da Zootecnia brasileiras e dá outras providências. Disponível em: [http://www.cfmv.org.br/portal/legislacao/resolucoes/resolucao\\_879.pdf](http://www.cfmv.org.br/portal/legislacao/resolucoes/resolucao_879.pdf). Acesso em: 15 mai. 2019.
- CORSINI, C. M. M. et al. Incidência de infecção do sítio cirúrgico e fatores de risco associados na clínica cirúrgica de pequenos animais. *Arq. Bras. Med. Vet. Zootec.*, Belo

- Horizonte, v.66, n.3, p.737-744, Jun. 2014. Disponível em: [http://www.scielo.br/scielo.php?script=sci\\_arttext&pid=S0102-09352014000300737&lng=en&nrm=iso](http://www.scielo.br/scielo.php?script=sci_arttext&pid=S0102-09352014000300737&lng=en&nrm=iso). Acesso em: 22 Mar. 2020.
- DALFOVO, M.S.; LANA, R. A.; SILVEIRA, A. Métodos quantitativos e qualitativos: um resgate teórico. Revista interdisciplinar científica aplicada, Blumenau, v. 2, n. 3, p. 1-13, 2008. Disponível em: [www.unisc.br/portal/upload/com\\_arquivo/metodos\\_quantitativos\\_e\\_qualitativos\\_u\\_m\\_resgate\\_teorico.pdf](http://www.unisc.br/portal/upload/com_arquivo/metodos_quantitativos_e_qualitativos_u_m_resgate_teorico.pdf). Acesso em: 03 Fev. 2020.
- DOURADO, K. B. V. et al. LEDTERAPIA. Uma nova perspectiva terapêutica ao tratamento de doenças da pele, cicatrização de feridas e reparação tecidual. Ensaios e Ciência: Ciências Biológicas, Agrárias e da Saúde, Campo Grande, v. 15, n. 6, p. 231-248, 2011. Disponível em: <http://www.redalyc.org/articulo.oa?id=26024221017>. Acesso em: [http://www.scielo.br/scielo.php?script=sci\\_arttext&pid=S0102-67202007000300010&lng=en&nrm=iso](http://www.scielo.br/scielo.php?script=sci_arttext&pid=S0102-67202007000300010&lng=en&nrm=iso). Acesso em: 10 Mar. 2020.
- Emitting Diode Irradiation on Wound Healing. Acesso em: 10 Mar. 2020.
- MEYER, P. F. et al. Avaliação dos efeitos do LED na cicatrização de feridas cutâneas em ratos Wistar. FisioterBras, v. 11, n. 6, p. 428-32, 2010. Disponível em: <https://www.biosind.com.br/site/wp-content/uploads/2016/03/cicatrizacao-feridas-em-ratos.pdf>. Acesso em: 10 Mar. 2020.
- MORAIS, G. F. C.; OLIVEIRA, S. H. S.; SOARES, M. J. G. O. Avaliação de feridas pelos enfermeiros de instituições hospitalares da rede pública. Texto contexto - enferm. Florianópolis, v. 17, n. 1, p. 98-105, Mar. 2008. Disponível em: [http://www.scielo.br/scielo.php?script=sci\\_arttext&pid=S0104-07072008000100011&lng=en&nrm=iso](http://www.scielo.br/scielo.php?script=sci_arttext&pid=S0104-07072008000100011&lng=en&nrm=iso). Acesso em: 10 Mar. 2020.
- NASCIMENTO, P. M. Efeito da variação da intensidade e do comprimento de onda do Laser não cirúrgico em feridas cirúrgicas em dorso de ratos: estudo histológico. Dissertação (Mestrado) – Universidade do Vale do Paraíba, São José dos Campos, SP, 2001. Disponível em: <https://biblioteca.univap.br/dados/000001/00000132.PDF>. Acesso em: 02 Mai. 2020.
- RODRIGUES, V. A. Efeito do diodo emissor de luz (LED) e laser com baixa intensidade na cicatrização de feridas de ratos saudáveis e diabéticos. Dissertação (Mestrado) – Universidade de Cuiabá, Cuiabá, 2019. Disponível em: [repositorio.pgsskroton.com.br/bitstream/123456789/23806/1/Vanessa%20Alves%20Rodrigues.pdf](http://repositorio.pgsskroton.com.br/bitstream/123456789/23806/1/Vanessa%20Alves%20Rodrigues.pdf). Acesso em: 02 Mai. 2020.
- SAMPAIO, S. C. P. O. et al. Effect of laser and LED phototherapies on the healing of cutaneous wound on healthy and iron-deficient Wistar rats and their impact on fibroblastic activity during wound healing. Lasers in medical science, London, v. 28, n. 3, p. 799-806, Mai. 2013. Disponível em: <https://link.springer.com/article/10.1007/s10103-012-1161-9>. Acesso em: 10 Mar. 2020.
- SILVA, F. M et al. Uso de Fototerapia para cicatrização de feridas de pés diabéticos. Hegemonia. Revista Eletrônica do Programa de Mestrado em Direitos Humanos, Cidadania e Violência/Ciência Política do Centro Universitário Unieuro, Brasília, Especial (27), p. 7-27, 2019. Disponível em: [http://www.unieuro.edu.br/sitenovo/revistas/revista\\_hegemonia\\_27/Franci%C3%A9%20da%20Silva%20\(2\).pdf](http://www.unieuro.edu.br/sitenovo/revistas/revista_hegemonia_27/Franci%C3%A9%20da%20Silva%20(2).pdf). Acesso em: 10 Mar. 2020.
- TRUBIAN P.S. et al. Influência do octreotide subcutâneo na cicatrização de sutura gástrica em ratos. ArqBrasCirDig, São Paulo, v. 20, n.3, p. 172-178, Set. 2007. Disponível em: [http://www.scielo.br/scielo.php?script=sci\\_arttext&pid=S0102-67202007000300010&lng=en&nrm=iso](http://www.scielo.br/scielo.php?script=sci_arttext&pid=S0102-67202007000300010&lng=en&nrm=iso). Acesso em: 25 Abr. 2020.
- WHELAN, H. T. et al. Effect of NASA light-emitting diode irradiation on wound healing. Journal of clinical laser medicine & surgery, v. 19, n. 6, p. 305-314, 2001. Disponível em: [https://www.researchgate.net/publication/11582463\\_Effect\\_of\\_NASA\\_Light-](https://www.researchgate.net/publication/11582463_Effect_of_NASA_Light-)

\*\*\*\*\*